Münster 1935 No 18 Med DiSS

Aus der Universitäts-Frauenklinik Münster (Westf.)
Direktor: Prof. Dr. P. Esch.

Die klinischen Erscheinungen bei Hyperplasia glandularis cystica infolge Follikelpersistenz.

INAUGURAL-DISSERTATION

zur Erlangung der Doktorwürde
der Hohen Medizinischen Fakultät der Westfälischen
Wilhelms-Universität zu Münster (Westf.)

vorgelegt von

Georg Boll
aus Meppen ⟨Ems⟩.

1935

Gedruckt in der Dissertationsdruckerei Robert Kleinert, Quakenbrück.

Dekan: Professor Dr. K l i n g e.
Referent: Professor Dr. E s c h.

R. UNIV.
BIBLIOTHEEK
LEIDEN

Gedruckt mit Genehmigung der Medizinischen Fakultät der Westfälischen Wilhelms-Universität Münster (Westf.).

Meinen lieben Eltern!

Das anatomische Bild der Hyperplasia glandularis cystica ist zuerst von R. Schröder und R. Meyer beschrieben worden.

Makroskopisch sieht man, daß das Endometrium hyperplastisch verändert ist. Das Endometrium ist dickwulstig, zottig, polypös und faserig. Die hohe Schleimhaut ist im allgemeinen zum inneren Muttermund hin geneigt. Auf der unebenen Oberfläche sind neben polypösen Vorsprüngen häufig kleine Zysten zu erkennen. Man findet ferner kleine oder auch große, teils durchblutete Stellen, teils solche, die mit einem Blutschorf oder Blutgerinnsel bedeckt sind.

Mikroskopisch sieht man im Gegensatz zu der gleichmäßigen Bauart einer normalen Uterusschleimhaut ein buntes Durcheinander von verschiedenen Drüsenformen. Die Drüsenschläuche verlaufen nach allen Richtungen, sie sind meist mit einem hohen, sich drängelnden und teilweise mehrreihigen Epithel ausgekleidet. Es enthält weder Glykogen noch Schleim. Teils ist das Epithel aber auch abgeplattet, besonders in den erweiterten Drüsen. Das Stroma ist vermehrt. In enger Verflechtung liegen die einzelnen Stromazellen dicht nebeneinander. Die Gitterfasern haben eine erhebliche Zunahme an Zahl und Dicke erfahren. Die das Stroma durchziehenden Gefäße sind häufig stark dilatiert und enthalten hyaline Thromben. Es bilden sich sekundäre Nekrosen. Als Zeichen einer Zirkulationsstörung sind die Oedeme im Zwischengewebe anzusehen. Das anatomische Bild zeigt also eine Hyperplasia der Uterusschleimhaut im Stadium der Proliferationsphase mit cystischer Erweiterung der Drüsen.

Bevor ich das klinische Bild der Hyperplasia glandularis cystica beschreibe, ist es notwendig, auf die Pathogenese des Krankheitsbildes einzugehen, da nur so die klinischen Erscheinungen zu verstehen sind. Die glandulärcystische Hyperplasie der Uterusschleimhaut ist keine selbständige Erkrankung des Endometriums. Nach R. Schröder findet man zugleich mit dem beschriebenen Schleimhautbilde im Ovar nur einen oder wenige reife, große Follikel. Man findet aber daneben kein frisches Corpus luteum. Zweifellos ist daraus der Schluß zu ziehen, daß der letzte regelrechte Ovarialzyklus weiter zurückliegt. Der Follikel muß aber funktionstüchtig und granulosahaltig sein, nicht etwa

nur abnorm groß und cystisch mit schlechter Granulosa, wie er bei der sogenannten cystischen Degeneration vorkommt.

In dem persistierenden Follikel wird, genau so wie in jedem reifen Follikel, Follikelhormon gebildet. Da aber der Follikel nicht platzt, es also nicht zur Ausbildung eines Corpus luteum kommt, so wirkt der Proliferationsreiz auf das Endometrium abnorm lange fort; dadurch kommt es zur Hyperplasie, nicht aber zur Ausbildung der Sekretionsphase und zur Menstruation, weil das Corpus luteum Hormon fehlt. Infolge Persistierens des Follikels kommt es weiter zu einer Verlängerung des Intervalls. Bleibt nun die hyperplastische Schleimhaut infolge Fehlens eines Corpus luteums längere Zeit bestehen, so treten heftige Blutungen aus den thrombosierten und nekrotischen Schleimhautbezirken auf. Die Nekrosen und thrombotischen Bezirke können verhältnismäßig klein sein, sind manchmal aber auch sehr ausgedehnt, sodaß sie unter Umständen die ganze Funktionalis befallen können. Der Entstehung der Nekrosen liegt wahrscheinlich ein mechanisches Moment zugrunde. Bei zunehmender Verdickung der Schleimhaut kommt es zur Kompression der Capillaren. Die zeitliche Ausdehnung der Follikelpersistenz ist verschieden. Es gibt langfristige, die sich über Monate hinziehen.

Im Gegensatz zu R. Schröder vertritt Terasaki aus der Schule von Aschoff die Ansicht, daß die Erkrankung nicht nur mit dem Ovarialhormon zusammenhängt. Terasaki sieht die Ursache der Hyperplasia glandularis cystica in vasomotorischen Störungen. Dabei ist er der Meinung, daß der Grund dieser Erkrankung nicht nur eine gestörte Ovarialfunktion, sondern wahrscheinlich auch das gestörte Gleichgewicht des gesamten Stoffwechsels ist. Terasaki nimmt an, daß sowohl die Ovarialerkrankung im Sinne des persistierenden Follikels, wie auch die Hyperplasie der Uterusschleimhaut ein und dieselbe Krankheitsursache haben. Er sieht nicht die hyperplastische Schleimhaut als Folge des persistierenden Follikels an. Nach Terasaki entstehen die Nekrosen nicht durch Capillarthrombosen im Sinne des anaemischen Infarktes. Er stellte fest, daß die Blutung in der Umgebung weiter Capillaren und nicht in der von engen Capillaren stattfindet. Terasaki schloß, daß die Verengerung der Capillaren das primäre, die Erweiterung das sekundäre sei.

Das klinische Bild wird beherrscht von abnormen Uterusblutungen. In der Mehrzahl der Fälle tritt diese Blutung nach einem verlängerten Intervall, also im Anschluß an eine Amenorrhoe, auf. Das blutungsfreie Intervall ist von sehr verschiedener Länge. Es kann eine Woche bis viele Monate länger als eine

vierwöchentliche Periode dauern. Je nach der Stärke der Blutung und der subjektiven Einstellung der Kranken kommen diese mit der Klage über abnorme Blutungen zum Arzt. Ein anderes objektives Symptom ist die sekundäre Anaemie. Die Hämoglobinwerte schwanken stark, je nach Stärke und Dauer der vorangegangenen Blutung. Hervorzuheben ist ferner der Palpationsbefund. In den meisten Fällen handelt es sich um einen etwas vergrößerten, derben Uterus. Häufig fühlt man ein oder beide Ovarien vergrößert, da die persistierenden Follikel kirsch- bis walnußgroß sein können.

Im folgenden sollen die klinischen Erscheinungen, insbesondere der frühere Regelverlauf, die verschiedenen Blutungstypen, die Prognose und Therapie unserer Fälle behandelt werden.

146 Fälle, die histologisch das charakteristische Bild der Hyperplasia glandularis cystica boten, kamen in unserer Klinik in der Zeit vom 1. 1. 25 — 31. 12. 34 zur Behandlung.

Tabelle I.

Altersverteilung der Hyperplasia gl. cyst.

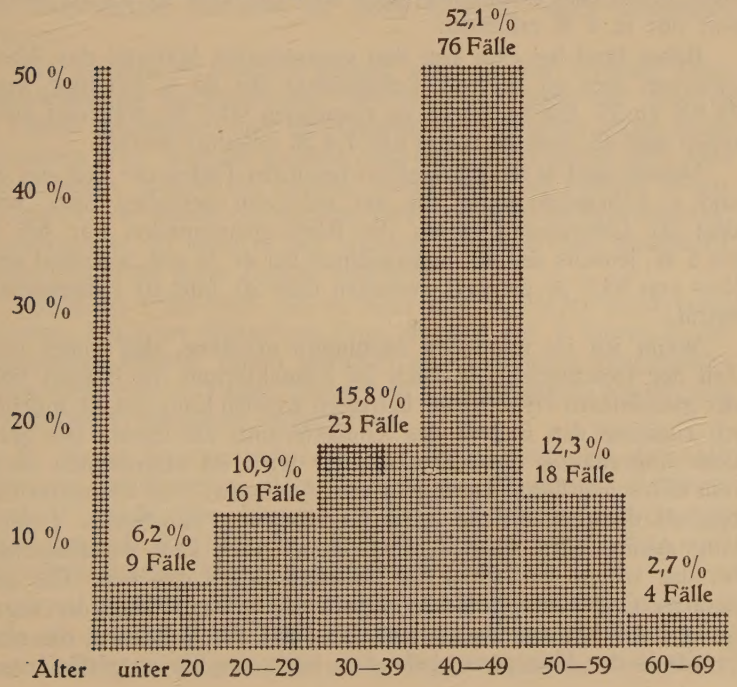

In der Tabelle I sind die Fälle von glandulärer Hyperplasie nach dem Lebensalter geordnet. Aus der Darstellung geht hervor, daß das Krankheitsbild der Hyperplasia glandularis cystica in jedem Lebensalter vorkommen kann. Die Zeit der erlöschenden Ovarialfunktion ist bevorzugt. Bis zum 20. Lebensjahre sind die Patientinnen mit 9 Fällen (6,2 %) beteiligt. Auf das 20. bis 29. Lebensjahr entfallen 16 Fälle (10,9 %). Im 30. bis 39. Lebensjahre erkrankten 23 Frauen (15,8 %). Die Zeit vom 40. bis 49. Lebensjahre nimmt mit 76 Fällen (52,1 %) bevorzugt an dieser Erkrankung teil. Im 50. bis 59. Lebensjahre finden sich 18 Fälle (12,3 %). 4 Frauen erkrankten im 60. bis 69. Lebensjahre. Bei 11 Patientinnen war bereits die Menopause eingetreten.

Die Angaben von Schröder über die Beteiligung der verschiedenen Lebensalter können wir darin bestätigen, daß die Zeit zwischen dem 40. und 49. Lebensjahre am stärksten beteiligt ist. Von seinen Fällen entfielen $^{9}/_{10}$ auf die Zeit nach dem 37. Lebensjahre. Nach Schröder folgt die Zeit der beginnenden Geschlechtsreife in ihrer Beteiligung der Klimax; bis zum 20. Lebensjahre waren 5 % des gesamten Materials betroffen. Die Zeit der eigentlichen Geschlechtsreife, nach Schröder vom 20. bis 37. Jahre, war nur in 4 % erkrankt.

Babes fand bei dem von ihm gesammelten Material das Alter zwischen dem 40. und 45. Lebensjahre mit 40 % beteiligt, von 35 bis zu 55 Jahren waren es zusammen 90,6 %, während zwischen dem 15. und 25. Jahre nur 1,4 % beteiligt waren.

Nowak und Martzloff stellten bei ihren Fällen die Zeit des 3. und 4. Lebensjahrzehnts als am stärksten betroffen fest; vor dem 20. Lebensjahre traten die Blutungsanomalien nur bei 4 bis 5 %, jenseits des 40. Lebensjahres bei 41 % auf, während der Rest von 54,5 % die Zeit zwischen dem 20. und 40. Lebensjahre betraf.

Wenn ich im folgenden besonders erwähne, daß außer zur Zeit der Geschlechtsreife auch im Klimakterium die Frauen von der glandulären Hyperplasie betroffen werden könnnen, so möchte ich zunächst den Begriff des Klimakteriums klarlegen. Die zeitliche Abgrenzung des Klimakteriums wird im allgemeinen nach rein klinischen Gesichtspunkten vorgenommen. Das Klimakterium beginnt dann, wenn die letzte Regelblutung mindestens 1 Jahr lang zurückliegt. Allerdings ist damit noch kein Anhaltspunkt für das völlige Erlöschen der Ovarialtätigkeit gegeben. Die generative Ovarialfunktion hört zwar auf, es bleibt aber die vegetative Funktion des Ovars noch erhalten. Bei 9 Frauen, die sich bereits in der Menopause befanden, hatte das blutungsfreie Inter-

vall länger als 1 Jahr gedauert. Die letzte Blutung lag bei diesen Kranken in zwei Fällen 2 Jahre, in den anderen 3, 4, 8, 11, 12, in einem Falle sogar 15 Jahre zurück. Berechtigt ist jetzt die Frage: wie ist es möglich, daß die Hyperplasia glandularis cystica sich noch im Klimakterium entwickeln kann? In der Literatur finden sich eine Reihe von Fällen, bei denen Ovarialgeschwülste, insbesondere Granulosazelltumoren, eine glanduläre Hyperplasie verbunden mit einer uterinen Blutung im Klimakterium ausgelöst haben. Von den Tumorzellen geht wahrscheinlich eine gewisse Hormonproduktion aus.

R. Meyer hat 1925 7 Fälle einer Schleimhauthyperplasie in der Menopause beschrieben. Er fand dabei als Ursache Ovarialgeschwülste, und zwar einmal ein zellreiches Fibrom, einmal ein rundzelliges Sarkom und in den restlichen Fällen ein Follikuloma ovarii.

R. Schröder berichtet über 3 Fälle, bei denen es sich um ein Zusammentreffen von Ovarialtumor mit einer typischen Hyperplasia glandularis cystica handelte. In einem 4. Fall glaubt Schröder, daß es sich um ein diffus augebreitetes gutartiges Adenom der Schleimhaut handelte, da beide Ovarien völlig atrophisch waren.

Bei unseren 9 Kranken jedoch war an den Ovarien keine Tumorbildung nachzuweisen. Wir müssen daher bei unseren 9 Fällen annehmen, daß die Ovarialfunktion noch nicht völlig erloschen war. Aus der großen Zahl der 5 mm Follikel reift ohne erkennbaren Grund ein Follikel zum Grafschen Follikel heran. Springt er, so kommt es noch zu einer verspäteten Regelblutung. Persistiert er, so kann in der Uterusschleimhaut eine glanduläre Hyperplasie mit ihren Folgen entstehen.

Aehnliche Fälle sind von A. Seitz und R. Meyer beschrieben worden. Bei einer 62jährigen Frau, die sich seit 7 Jahren in der Menopause befand, traten plötzlich alle 4 Wochen regelmäßige Blutungen von 2 Tagen Dauer auf. Histologisch wurde eine glanduläre Hyperplasie festgestellt.

R. Meyer berichtet über eine 61jährige Frau, bei der nach 9jähriger Amenorrhoe plötzlich gehäufte Blutungen auftraten. Dreimal wurde eine Abrasio ausgeführt, jedesmal zeigte sich mikroskopisch das Bild der glandulären Hyperplasie. Erst nach Röntgenkastration hörten die Blutungen auf.

Ueber den Zeitpunkt der Menarche bei unseren Kranken ließ sich aus der Anamnese folgendes feststellen: Bei den 146 Fällen war die Zeit des Eintritts der ersten Regel 48 mal nicht vermerkt.

Bei den übrigen Fällen wurde als Durchschnittsalter der Menarche 14 Jahre und 4 Monate errechnet. Es handelt sich also bei unseren Kranken um eine etwas frühe Menarche; die errechnete Zahl liegt etwas unter dem mitteleuropäischen Durchschnitt. Als Durchschnittsalter für den Eintritt der Menarche bei den Berlinerinnen werden 15 Jahre und 7 Monate angegeben (R. Schäffer).

Bei unseren Kranken ergab die genaue Aufnahme der Blutungsanamnese, daß in der Mehrzahl der Fälle vor Eintritt der eigentlichen Erkrankung schon Regelanomalien bestanden hatten.

Tabelle II.

Früherer Regelverlauf.

normal	36 Fälle = 24,6 %,
verändert	110 Fälle = 75,4 %,
davon zu häufige oder zu seltene Regelwiederkehr	
seit der Menarche	13 Fälle,
seit einer bestimmten Zeit	34 Fälle,
zu stark	9 Fälle,
Kombinationen (unregelmäßig, zu stark, zu lange)	54 Fälle.

Die Zusammenstellung läßt in 110 Fällen (75,4 %) Regelstörungen vor dem eigentlichen Beginn der Erkrankung erkennen. 13mal bestand eine zu häufige oder zu seltene Regelwiederkehr seit der Menarche, in 34 Fällen seit einer bestimmten Zeit. Ueber eine zu starke Regelblutung klagten 9 Frauen. In 54 Fällen wies die Anamnese unregelmäßige Blutungen bzw. Kombinationen von unregelmäßigen mit zu starken oder zu langen Blutungen auf. Die überwiegende Mehrzahl unserer Kranken hatte also, bevor sie von der Hyperplasia glandularis cystica betroffen wurde, Regelstörungen zu verzeichnen. Nur 36 Fälle (24,6 %) zeigten vorher einen normalen Zyklus. Das Ergebnis dieser Zusammenstellung des früheren Regelverlaufs mit dem Nachweis der Regelveränderungen vor dem Eintritt der Hyperplasia glandularis cystica lehrt uns, daß wir in allen zweifelhaften Fällen von Uterusblutungen stets eingehend eine Blutungsanamnese erheben sollen. Sie wird uns bei der Differentialdiagnose des Krankheitsbildes gute Dienste leisten.

Auf diese Tatsache, daß der eigentlichen Erkrankung cyklische Störungen vorausgehen, hat bisher nur K. Tietze aus der Kieler Frauenklinik hingewiesen. Nach seiner Meinung: „haben diese Zyklusstörungen prämonitorischen Charakter, sie bilden eine Stütze der Differentialdiagnose und deuten auf einen komplexen

Zusammenhang im pathologischen Geschehen mit der glandulären Hyperplasie an sich!“ Tietze sagt weiter: „daß er azyklische Blutungen in einer Serie von zyklischen Schwankungen fast ausnahmslos für glanduläre Hyperplasie halte“. Unser Ergebnis, daß nur 24,6 % aller Frauen einen normalen Regelverlauf vor der pathologischen Blutung aufwiesen, stimmt überein mit dem Resultat der Kieler Klinik. Unter 466 Fällen zeigten ebenfalls nur 16,4 % Frauen unter 35 Jahren und 23,4 % über 35 Jahre alte Frauen einen normalen Zyklusablauf. Auch bei dem Kieler Material befanden sich bei jugendlichen Patientinnen sowohl wie bei älteren in erster Linie Veränderungen im Sinne der Tempoanomalien. Auch hier waren die Stärkeanomalien seltener.

Tabelle III.

Beginn der Blutungen.

vor	mit der erwarteten Regel	nach	nicht feststellbar
9	46	61	29

Unsere Fälle bestätigen, was ich eingangs bei der Beschreibung des klinischen Bildes erwähnte, daß die Blutung bei glandulärer Hyperplasie in den meisten Fällen nach einer Amenorrhoe auftritt. Bei unseren Patientinnen hatte die pathologische Blutung 61 mal nach dem Menstruationstermin, in 9 Fällen vor der erwarteten Regel und 46 mal zur Zeit der Menstruation eingesetzt. In 29 Fällen war das zeitliche Verhalten der krankhaften Blutung zu der letzten normalen Regel nicht feststellbar. Daß die Dauer der Amenorrhoe sehr verschieden, daß die Blutungspause vor allem enorm lang sein kann, beweisen einige Zahlen aus unserer Klinik. Ein verlängertes Intervall von 2 Monaten wiesen 5 Fälle auf. Bei 9 Frauen setzte die Blutung nach einer dreimonatlichen Amenorrhoe ein. 2mal währte die Amenorrhoe 4 Monate. 3mal dauerte sie 5 Monate. Bei einer Frau begann die Blutung nach einem 6monatlichen Intervall, bei einer anderen dauerte die blutungsfreie Zeit 7 Monate. Einmal abradierten wir während einer Amenorrhoe und gewannen eine hyperplastische Schleimhaut.

Von Bedeutung ist weiter im Krankheitsbilde der Hyperplasia glandularis cystica die Dauer der krankhaften Blutung. Bei der Aufnahme der Patientinnen in die Klinik gaben diese in den meisten Fällen an, daß sie über mehrere Wochen geblutet hatten. Die in der Anamnese über die Blutungsdauer gemachten Angaben sind in Tabelle IV zusammengestellt.

Tabelle IV.

Dauer der Blutung.

1 Woche	2 Wochen	länger als 2 Wochen
8	19	118

8 Kranke hatten beim Eintritt in die Klinik eine Woche geblutet. In 19 Fällen bestand die Blutung seit 2 Wochen. Die restlichen 118 Fälle hatten eine Dauerblutung von mehr als 2 Wochen hinter sich. Aus dieser Gruppe seien noch einige Zahlen außerhalb der Tabelle angeführt. Seit 5 Wochen bluteten 4 Patientinnen, als sie in unsere Behandlung kamen. Die Blutung währte bei 6 Kranken sechs Wochen, bei 2 Kranken sieben Wochen. Es bluteten beim Eintritt in die Klinik 6 Patientinnen seit 8, 2 seit 9, und 2 seit 10 Wochen. Die Anamnese ergab in 4 Fällen eine Dauerblutung von zwei Monaten, in 3 Fällen eine 3monatige Blutung. 3 Patientinnen gaben an, daß sie bereits seit 6 bzw. 7 und 7½ Monaten bluteten. Diese Zahlen zeigen, daß eine auf einer glandulären Hyperplasie beruhende Blutung sehr lange dauern kann.

Wenn wir bei unseren Fällen von glandulärer Hyperplasie die verschiedenen Blutungsformen betrachten, so ergibt sich folgendes Bild:

Tabelle V.

Blutungsformen.

127mal Dauerblutungen,
10mal unter dem Bilde einer Nachblutung,
8mal unter dem Bilde einer verstärkten Regelblutung,
1mal Abrasio im Intervall.

Am häufigsten traten Dauerblutungen nach einem verlängerten Intervall auf (127 Fälle). Nur 10mal verlief die Blutung unter dem Bilde einer Nachblutung. In 8 Fällen bestanden Blutungen nach Art einer verstärkten Regelblutung. Einmal wurde Schleimhautmaterial im Intervall gewonnen.

Auf Grund der Blutungsanamnese unserer Fälle ergibt sich zusammenfassend als häufigstes Bild folgendes: die Regel war schon einige Zeit vorher verändert, sie zeigte Tempoanomalien, häufig gleichzeitig Störungen in ihrer Dauer und Stärke; die pathologische Blutung trat mit und ohne vorherige Amenorrhoe meist als Dauerblutung auf.

Von Bedeutung ist ferner die Frage nach einer evtl. Beziehung der glandulären Hyperplasie zur Gravidität. Anam-

nestisch läßt sich leicht feststellen, ob diese Kranken fruchtbar waren oder nicht.

Tabelle VI.
Anzahl der voraufgegangenen Schwangerschaften.

Alter	0	I—III	IV und mehr
unter 20	9	—	—
20—29	14	2	—
30—39	17	4	2
40—49	12	24	40
50—59	6	6	11
über 60	—	—	4

In der Tabelle VI sind unsere Kranken nach Alter und Anzahl der Schwangerschaften zusammengestellt. Diese Zahlen besagen für die Jugendlichen an sich nichts. Daß bei den jugendlichen Patientinnen die Nulliparae überwiegen, hängt eben davon ab, daß unter diesen Jugendlichen allein 9 unter 20 Jahren und 12 höchstens 25 Jahre alt waren. Zwischen dem 40. und 50. Lebensjahre besteht ein Ueberwiegen der Vielgebärenden. Nach unserem Material scheint es also, daß Frauen mit mehrfachen Geburten stärker zur glandulären Hyperplasie disponiert sind als Nulliparae oder Frauen mit 1—3 Kindern. Wenn andererseits in den Jahren der Geschlechtsreife die Zahl der Frauen überwiegt, die noch nicht geboren haben — unter 48 Frauen waren 40 Nulliparae —, so scheint die Hyperplasia glandularis cystica zu dieser Zeit den Eintritt einer Schwangerschaft zu verhindern.

Die Beziehung der Hyperplasia glandularis cystica zur Schwangerschaft wurde auch nach der Richtung hin untersucht, ob und wieviele Fälle in unmittelbarem Anschluß an eine Schwangerschaft auftraten. Von unseren Fällen sind es 9 (10 %).

Tabelle VII.

Nr.	Alter	Partus od. Abortus	Regel vor Gravidität	Regel nach Partus oder Abortus
1	23	Abortus (M. II)	normal	Beginn kurze Zeit post Ab. $\frac{16—40}{8—21}$ Tage
2	26	Abortus (M. III)	normal	Beginn 12 Tage post Ab. 3 Monate Blutg. — Abrasio, 4 Wo. Amenorrhoe, 7 Mo. Blutg.

Nr.	Alter	Partus od. Abortus	Regel vor Gravidität	Regel nach Partus oder Abortus
3	29	Abortus (M. II)	normal	Beginn kurze Zeit post Ab. 4—6—8—10 Wochen / 6—7 Tage
4	36	Partus	normal	Beginn kurze Zeit post Pa. 3—7 Wochen / 4—5 Tage
5	39	Abortus (M. III)	normal	Beginn kurze Zeit post Ab. 5 Wo. Blutg. 4 Wo. Amenorrhoe. Abrasio. 4 Wo. Blutung. Abrasio. 6 Wo. Amenorrhoe. 7 Wo. Blutg.
6	41	Partus	normal	Beginn kurze Zeit post Pa. Dauerblutung, hin und wieder 4—5 Tage Unterbrechg.
7	41	Partus	normal	Beginn kurze Zeit post Pa. 8—10 / 14—21—28 Tage
8	44	Abortus (M. III)	normal	Beginn 10 Wo. post Abort. 1tägige starke Blutg. 4 Wo. Amenorrhoe. 6tägige Blutg.
9	46	Partus	normal	Beginn 4 Monate post Pa. 21 / 8 Tage, sehr stark.

Das Auftreten der Hyperplasia glandularis cystica in unmittelbarem Anschluß an eine Gravidität ist in 10 % unserer Fälle vorgekommen. Danach darf man nicht allgemein annehmen, daß die Schwangerschaft einen entscheidenden Einfluß auf die Entstehung dieser Krankheit ausübt.

Die Feststellung der Diagnose „Hyperplasia glandularis cystica“ ist allein nach den klinischen Erscheinungen nicht möglich. Keines der vorher erwähnten klinischen Symptome ist so typisch für die glanduläre Hyperplasie, daß sein Vorhandensein mit Sicherheit die Diagnose ergibt. Gewiß kann man die klinischen Erscheinungen soweit analysieren, daß man mit großer

Wahrscheinlichkeit die richtige Diagnose stellt. Ausschlaggebend für die Diagnose ist jedoch der anatomische Beweis. Die Diagnose „Hyperplasia glandularis cystica“ stellten wir in allen Fällen nach histologischer Untersuchung des Abrasionsmaterials. Ist jedoch einmal eine Abrasio gemacht, so braucht bei Wiedererkrankung für eine sichere Diagnose nicht unbedingt nochmals eine Abrasio ausgeführt zu werden. Es genügt in einem solchen Falle, die Diagnose auf Grund der klinischen Erscheinungen allein zu stellen.

Die differential-diagnostischen Erwägungen haben alle Blutungen zu berücksichtigen, die irgendwie vom Bilde einer normalen Regel abweichen. Zur Fehldiagnose Anlaß gibt in erster Linie der Abortus incompletus. Die glanduläre Hyperplasie ist stark altersgebunden. Sie bevorzugt das klimakterische Alter, Abortblutungen dagegen das Alter unter 40 Jahren. Eine exakt aufgenommene Blutungsanamnese kann uns hierbei den richtigen Weg weisen, da bei der glandulären Hyperplasie in der Mehrzahl der Fälle bereits vorher Regelstörungen bestehen. Die Abortblutung gleicht der bei glandulärer Hyperplasie darin, daß sie fast immer nach einem blutungsfreien Intervall einsetzt. Der gravide Uterus ist aber im Gegensatz zum hyperplastischen weich und größer. Eine Endometris post abortum zeigt hinsichtlich der Blutungsanamnese auch eine Aehnlichkeit mit der glandulären Hyperplasie. Der Uterus selbst ist aber gegenüber dem hyperplastischen kleiner, er ist normal groß. Die echte Endometritis geht zwar auch mit unregelmäßigen Blutungen einher. Jedoch läßt die Anamnese erkennen, daß diese Blutung nicht im Anschluß an eine Amenorrhoe, sondern fast immer im Anschluß an die Regel auftritt. Wirkliche differential-diagnostische Schwierigkeiten können das submukös sitzende Myom, der Corpuspolyp und Corpuskarzinom machen. Außer einem Abortus incompletus wird die glanduläre Hyperplasie am häufigsten mit diesen drei Erkrankungen verwechselt. Ist der submuköse Myomknoten nicht besonders groß, so kann man ihn palpatorisch häufig garnicht feststellen. Hier hilft uns eher schon die Blutungsanamnese. Sie kann anfangs verlängerte und verstärkte Regeln ergeben. Bei Wachsen und langsamem Vorrücken des Myomknotens ins Lumen treten Nachblutungen und Zwischenblutungen auf. Bei Läsion der Schleimhaut oder Rissen in der Myomkapsel kommt es zu Dauerblutungen. Beim Corpuspolypen, wie auch beim Corpuskarzinom entsteht häufig eine irgendwann einsetzende Dauerblutung, die einer auf glandulärer Hyperplasie beruhenden Blutung ähnlich sein kann. Das Corpuskarzinom kommt aber meist im Klimakterium

vor. In der Blutungsanamnese achte man besonders darauf, ob vor der eigentlichen Blutung bereits Veränderungen der Regel bestanden haben. Sie sprechen für eine glanduläre Hyperplasie. Bei Corpuspolypen und beim Corpuskarzinom gehen häufig Zwischenblutungen voraus, bevor eine Dauerblutung einsetzt.

Die Prognose der Hyperplasia glandularis cystica ist quoad vitam gut. Wenn auch von Witt und Fischer einige Todesfälle als Folge einer außergewöhnlich starken Blutung beschrieben worden sind, so ist das eine Ausnahme. Was die Ausheilung betrifft, so ist die Prognose dagegen zweifelhaft. Die Dauer der ununterbrochenen Blutung kann man nicht voraussehen. Es kann zu einer so beträchtlichen sekundären Anaemie kommen, daß sich der Körper nur ganz langsam von diesem schweren Blutverlust erholt. Die Heilungsaussichten sind deshalb so ungünstig, weil die Erkrankung sehr zu Rezidiven neigt.

Schröder berichtet über eine Rezidivfähigkeit der glandulären Hyperplasie von durchschnittlich 50 %. Bei den präklimakterischen und klimakterischen Frauen nimmt er sie höher an als bei den jugendlichen und im geschlechtsreifen Alter stehenden Frauen.

L. Adler betont ebenso die hohe Rezidivfähigkeit der Erkrankung; nach seiner Schätzung soll sie über 50 % liegen.

Runge rechnet vor dem Klimakterium mit 75 % Rezidiven.

Da infolge der Behandlung (Röntgenkastration) den präklimakterischen und klimakterischen Fällen sehr häufig künstlich die Möglichkeit des Rezidivierens genommen wird, wird man die angegebenen Zahlen für diese Fälle niedriger, für jugendliche und in der Blüte der Geschlechtsreife stehende Fälle wohl um etwa 50 % ansetzen müssen.

Wir beobachteten bei unserem Material 9 sichere und 7 wahrscheinliche Rezidive. Sichere Rezidive bei Patientinnen, die mehrfach in unserer Behandlung waren und von uns wiederholt abradiert wurden, Unter wahrscheinlichen Rezidiven sind solche Fälle zu verstehen, die nach genauem Studium der Blutungsanamnese auch ohne den anatomischen Beweis für Rezidive gehalten werden mußten. Wir sind uns völlig klar darüber, daß mit diesen Zahlen nicht alle Rezidive erfaßt sind. Bei unseren Patientinnen war, bevor sie in unsere Behandlung kamen, 57mal außerhalb der Klinik eine Abrasio ausgeführt; das Abrasionsmaterial war aber nur 6mal sicher histologisch untersucht worden. Und wieviele Fälle werden später als Rezidive draußen abradiert, ohne daß das gewonnene Schleimhautmaterial einer

histologischen Klärung zugeführt wird? Schließlich gibt es einige Fälle mit spontan abklingendem Rezidiv.

Die Prognose ist aber noch in anderer Hinsicht zu besprechen. Besteht die Möglichkeit der malignen Entartung der hyperplastischen Schleimhaut? Ein Uebergang der glandulären Hyperplasie in ein Corpuskarzinom ist niemals überzeugend bewiesen worden. In der Literatur sind wenige Fälle bekannt, wo karzinomatöse Herde im hyperplastischen Endometrium gefunden wurden. Das Nebeneinander von Hyperplasie des Endometriums und Karzinom halten die meisten Autoren für sehr selten.

Fluhmann beobachtete 23 Fälle von Adenokarzinom des Corpus uteri; er fand aber nur einmal eine Kombination mit glandulärer Hyperplasie.

Mack stellte an sämtlichen (200) Fällen der Universitäts-Frauenklinik zu Berlin, die im Jahre 1925 wegen Hyperplasie abradiert wurden, Nachuntersuchungen an, um zu prüfen, ob die Diagnose „gutartig" richtig gewesen war. Das Ergebnis bestätigte in jedem Falle die Diagnose „gutartig". Gerade die Grenzfälle hatten sich als nicht karzinomverdächtig herausgestellt. Somit muß man bei einem Vorkommen einer hyperplastischen und karzinomatösen Veränderung der Schleimhaut ein Nebeneinander der Veränderungen annehmen.

Die Therapie der Hyperplasia glandularis cystica begann bei uns stets mit der Abrasio. Nur durch die Ausschabung erfolgt mit großer Sicherheit eine sofortige Blutstillung; durch sie wird weiter die unbedingt notwendige Differentialdiagnose gegen das Karzinom gestellt. In der weiteren Behandlung richteten wir uns nach dem Alter der Kranken. Die Behandlung bei den Frauen, die das 40. Lebensjahr überschritten hatten, bestand in einer Röntgenkastration oder einer intrauterinen Radiumbestrahlung. Durch die Röntgenkastration, wenn sie richtig ausgeführt wird, nimmt man der Erkrankung dadurch, daß man keine Follikel mehr heranreifen läßt, die Rezidivfähigkeit Bei unseren Fällen ist der Erfolg ein 100%iger. Man muß allerdings damit rechnen, daß hier und da nach der Röntgenkastration doch wieder vereinzelte, aber spontan zum Stillstand kommende Blutungen auftreten. So gibt eine Patientin an, zwei Wochen nach der Röntgenkastration 4 Tage und nach abermals zwei Wochen ganz gering geblutet zu haben. Die Rezidivmöglichkeit nimmt man dieser Krankheit im präklimakterischen Alter auch durch eine richtig dosierte intrauterine Radiumbestrahlung. Der Zweck dieser Radiumbestrahlung ist die Verödung des Endometriums. In den

Fällen, in denen wir die Kranken nicht röntgenkastrierten, legten wir 100 mg Ra el für 8—10 Stunden in die Uterushöhle. Bei dieser Dosiss von 800—1000 mg el st Ra sahen wir bei den Frauen über 40 Jahren keinen einzigen Versager. Allerdings zeigten sich bei dieser Behandlung in wenigen Fällen auch ein oder zwei menstruationsähnliche Blutungen, bis die Frauen dauernd amenorrhoisch wurden. Eine Patientin blutete 14 Tage nach der Radiumbestrahlung stark und 4 Wochen später noch einmal 3—4 Tage lang, bis bei ihr die Amenorrhoe eintrat. Bei den Frauen, die wir mit Radium- und Röntgenstrahlen behandelten, trat in keinem Falle mehr eine Blutung auf. Die kombinierte Bestrahlung führten wir aus, wenn wir wegen hochgradiger Anaemie eine weitere Blutung unter allen Umständen vermeiden wollten.

Die Therapie bei den Frauen im geschlechtsreifen Alter unter 40 Jahren war dagegen bedeutend schwieriger. Zur primären Blutstillung wurde auch jeweils zunächst abradiert. Kuren mit Hypophysineinspritzungen hatten im Rezidivfall nur wenig Erfolg. Röntgenreizbestrahlungen der Milz bewirkten bisweilen eine Verminderung der Blutungsstärke. Zweimal führten wir eine Resektion der cystisch veränderten Ovarien aus, ohne einen Dauererfolg zu sehen. Bei den älteren Frauen in der Geschlechtsreife, im Alter von etwa 33—40 Jahren, nahmen wir in 6 Fällen eine intrauterine Radiumbestrahlung vor. Wir bestrahlten diese Frauen mit einer Gesamtdosis von etwa 600—800 mg el st Ra. Der Erfolg war gut. Nur in zwei Fällen trat ein Rezidiv auf.

In der letzten Zeit haben wir bei jüngeren Patientinnen prophylaktisch, selbstverständlich nur im Rezidivfall, wenn die Diagnose „glanduläre Hyperplasie“ einwandfrei feststand, eine Hormonbehandlung durchgeführt. Zur Verfügung stehen zwei Wege, einmal die Injektion von Corpus luteum-Hormon, und zweitens die Injektion von Luteinisierungshormon des Hypophysenvorderlappens. Nach den Berichten der Literatur soll den neuen Präparaten, die wirklich testierbares Corpus luteum-Hormon enthalten, eine gute Wirkung zukommen. Nach der Injektion weniger Kaninchen-Einheiten soll bereits eine Blutstillung zustande kommen. Die im Schrifttum bezeichneten neuen Präparate mit Corpus luteum-Hormon haben wir in unserer Klinik nicht verwendet. Wir führten vielmehr Hormonbehandlungen mit Luteininisierungshormon durch. In Anlehnung an das von Siebke angegebene Schema führten wir bei einigen Kranken, die mit einem sicheren Rezidiv in unsere Behandlung kamen, eine „Prähormon“-Kur durch. Die Behandlung begann frühestens am 13. Blutungstage und vollzog sich folgendermaßen:

Am 1. Tage 1 Inj. (15 M.-Einheiten) und 1 Zäpfchen,
am 2. Tage 2 Inj. und 2 Zäpfchen;
am 3. Tage 1 Inj. „ 3 „
am 4. Tage 3 „
am 5. Tage 3 „
am 6. Tage 3 „
am 7. Tage 3 „

In drei Fällen stand am 7. Tage die Blutung. Bei jüngeren Patientinnen verordneten wir prophylaktisch eine „Prähormon"-Kur. Sie begann am 8. Tage nach Aufhören der letzten Blutung und verlief folgendermaßen:

1. Tag abends 1 Zäpfchen,
2. Tag 3 Zäpfchen pro die,
3. Tag 2 Zäpfchen pro die,
4.—7. Tag behandlungsfrei,
8. Tag 3 Zäpfchen,
9. Tag 3 Zäpfchen,
10.—14. Tag behandlungsfrei.

Die Behandlung wurde mehrere Wochen hindurch in der Weise fortgesetzt, daß an zwei bestimmten Tagen der Woche je drei Zäpfchen pro die eingeführt werden. Bei dieser prophylaktischen Behandlung trat nur in vereinzelten Fällen ein Rezidiv auf. Die meisten Frauen, jedenfalls so lange wir sie beobachten konnten, menstruierten wieder regelmäßig. Je jünger die Patientin ist, desto wahrscheinlicher ist trotz Anwendung aller angeführten Mittel das Rezidiv. Bei einem Vergleich der Therapie mit Luteinisierungshormonen und Corpus luteum-Hormonen scheint das biologisch Wertvollere die Luteinisierungstherapie zu sein. Man greift dabei nicht am Erfolgsorgan an, sondern an der übergeordneten Stelle im Hyperphysenvorderlappen. Gewiß ist auch dadurch nicht die letzte Ursache dieser eigenartigen Erkrankung geklärt. Vielmehr ist anzunehmen, daß die primäre Störung in einer abnormen Funktion der Hypophyse liegt.

Die Art der Behandlung der Hyperplasia glandularis cystica war in unserer Klinik eine betont konservative. Eine Uterusexstirpation oder supravaginale Amputation des Uterus ist niemals erforderlich gewesen.

Zusammenfassung.

In vorliegender Arbeit wurden die klinischen Erscheinungen der Hyperplasia glandularis cystica besprochen. Bei einem Vergleiche unserer Ergebnisse mit den im Schrifttum angegebenen Resultaten läßt sich eine weitgehende Uebereinstimmung feststellen.

Besonders hervorgehoben wurde in dieser klinischen Arbeit, daß vor dem Eintritt der eigentlichen Erkrankung, bei unseren Patientinnen in 110 Fällen (75,4 %) Regelstörungen bestanden. Eine zu häufige oder zu seltene Regelwiederkehr zeigten 47 Patientinnen. 9 Frauen klagten über eine zu starke Regelblutung. 54mal bestanden unregelmäßige Blutungen bzw. Kombinationen von unregelmäßigen mit zu starken oder zu lange dauernden Blutungen.

8 Patientinnen hatten, als sie zu uns in die Klinik kamen, eine Woche geblutet. 19mal bestand die pathologische Blutung seit 2 Wochen. In 118 Fällen hatte die Blutung länger als zwei Wochen gedauert.

Am häufigsten (127mal) traten Dauerblutungen auf. Bei 10 Frauen verlief die Blutung unter dem Bilde einer Nachblutung. 8mal glich die Blutung einer verstärkten Regelblutung.

Die Behandlung der glandulär cystischen Hyperplasie bestand bei den Frauen über 40 Jahren in Abrasio mit anschließender Röntgen- oder Radiumbestrahlung (800—1000 mg el st Ra). Der Erfolg war gut. Bei den Frauen zwischen 33 und 40 Jahren wurde 6mal eine Radiumeinlage mit einer Dosis von 600—800 mg el st vorgenommen. Der Erfolg war unsicher. Die jüngeren Frauen wurden zunächst abradiert. Es wurde dann weiterhin prophylaktisch wie auch im Rezidivfall eine Hormonbehandlung nebst anderen konservativen symptomatischen Methoden wie Proteinkörpertherapie oder Injektionen von Schwangerenblut durchgeführt. Eine Uterusexstirpation oder Corpusamputation ist niemals erforderlich gewesen.

Literaturverzeichnis.

1. Adler, K.: Die klinischen Erscheinungen bei glandulärer Hyperplasie des Endometriums. Monatsschrift für Geb. u. Gyn. 1932, Bd. 90, S. 340.
2. Adler, L.: Follikelpersistenz mit Fehlen des Corpus luteum. Halban-Seitz, Bd. IV, S. 153.
3. Babes: a) Uterusschleimhauthyperplasie und Ovarialgeschwülste. Arch. f. Gyn. 1927, Bd. 131, S. 45.
   b) Zur Aetiologie der uterinen Schleimhauthyperplasie. Arch. f. Gyn. 1924, Bd. 122, S. 448.
4. Beckmann: Beitrag zur Frage der Hyperplasie und Hypertrophie der Uterusschleimhaut. Arch. f. Gyn. 1929, Bd. 135, S. 519.
5. Behring, v.: Ueber das Wesen und die Aetiologie cystisch-hyperplastischer Drüsenveränderungen der weiblichen Generationsorgane einschl. der sogenannten Endometritiden. Ztbl. Gyn. 1931, S. 2657.
6. Burg, John C., W. S. William u. R. S. Cunningham: Die Aetiologie der Hyperplasia mucosae uteri. Ref. Berichte über die ges. Gyn. und Geb., Bd. 21, S. 277.
7. Fluhmann u. Stephenson: a) Das Zusammentreffen von Hyperplasia mucosae uteri und Corpus Ca. Ref. Berichte über die ges. Gyn. und Geb. Bd. 16, S. 156.
   b) Hyperplasie des Endometriums und ihre Beziehung zum Hypophysenvorderlappen und zu den Ovarien. Ref. Berichte über die ges. Gyn. und Geb. Bd. 20, S. 727.
8. Földes: Pubertätsblutungen und deren endokrinologische Beziehungen. Ref. Berichte über die ges. Gyn. und Geb. Bd. 13, S. 290.
9. Fuhs: In welchen Fällen von Uterusblutungen ist von der lokalen Behandlung ein Erfolg zu erwarten und in welchen Fällen nicht? Ztbl. für Gyn. 1925, Bd. 49, S. 404.

10. Gyllensvärd: Ueber Metropathia hämorrhagica juvenilis. Ref. Berichte über die ges. Gyn. u. Geb. Bd. 21, S. 628.

11. Hirsch-Hoffmann: Konstitution, vegetatives Nervensystem und Behandlung der Hyperplasia endometrii Jugendlicher. Ztbl. f. Gyn. 1932, Bd. 103, S. 445.

12. Kaufmann u. Hoeck: Vergl. histologisch gutartiger Befunde am Schabsel aus dem Uterus mit klinischen Erscheinungen. Ztschr. für Geb. u. Gyn. 1927, Bd. 90, S. 594.

13. King: a) Das Zusammentreffen von Neubildungen der Ovarien mit Hyperplasie des Endometriums. Ref. Berichte über die ges. Gyn. u. Geb. Bd. 21, S. 35.

b) Die Hyperplasie des Endometriums und ihre Beziehung zur endokrinen Dysfunktion. Ref. Berichte über die ges. Gyn. u. Geb. Bd. 26, S. 94.

14. Koller: Genitalblutungen bei jugendlichen Mädchen. Ref. Berichte über die ges. Gyn. u. Geb. Bd. 23, S. 698.

15. Mack: Die histologische Bewertung von Hyperplasie von Corpusschleimhaut, nachgeprüft an 200 Fällen. Ztbl. f. Gyn. 1929, Bd. —, S. 2068.

16. Meyer, R.: a) Mangelhafte funktionelle Rückbildung mit verzögerter menstrueller Abstoßung, zweitens funktionelle Hypertrophie und drittens pathologische Hyperplasie des Endometriums sind 3 grundverschiedene Dinge. Ztbl. f. Gyn. 1929, Bd. 53, S. 1362.

b) Handbuch der speziellen path. Anatomie von Henkel-Lubarsch. I. Teil, Bd. VII, S. 114.

c) pathologische Hypertrophie der Uterusschleimhaut im Gefolge von Ovarialtumoren, insbesondere in der Menopause. Ztbl. f. Gyn. 1925, Bd. 49, S. 1662.

17. Nowak u. Martzloff: Hyperplasia endometrii, eine klinische und pathologische Untersuchung. Ref. Ztbl. f. Gyn. 1927, Bd. 51, S. 2704.

18. Remzy: Ueber die Hyperplasie der Gebärmutterschleimhaut. Ref. Berichte über die ges. Gyn. u. Geb. Bd. 24, S. 623.

19. Runge: a) Indikationen und Erfolge der Röntgenkastration. Strahlentherapie 1929, Bd. 31, S. 546.

b) Therapie der gynaekologischen Blutungen. Arch. f. Gyn. 1934, Bd. 156, S. 27.

vorl. 20) Kermauner: Blutungen in der Menarche. Ref. Berichte über die ges. Gyn. u. Geb. Bd. 15, S. 578.

21. Schröder, R.: Zusammenfassende Darstellung im Handbuch der Gyn. von Veit-Stöckel. 2. Teil, Bd. I, S. 317.

b) Pathogenese und Diagnose der gynaekologischen Blutungen. Arch. f. Gyn. 1934, Bd. 156, S. 1.

22. Seitz, A.: Ueber anatomische Befunde am Endometrium bei Meno-Metrorrhagien. Ztschr. f. Gyn. u. Geb. 1921, Bd. 83, S. 684.

23. Seitz, L.: Ovarialhormone als Wachstumsursache der Myome. Münch. med. Wochenschr. 1911, Bd. 58, S. 1281.

24. Shaw, W.: Unregelmäßige Uterusblutungen. Ref. Berichte über die ges. Gyn. u. Geb. Bd. 16, S. 387.

25. Siebke: Behandlung juveniler Blutungen mit Hypophysenvorderlappenhormon B. Monatsschr. f. Gyn. u. Geb. 1933, Bd. 95, S. 298.

26. Szwarka: Die Rolle des Follikelhormons bei der drüsig-cystischen Hypertrophie der Gebärmutterschleimhaut. Ref. Berichte über die ges. Gyn. u. Geb. Bd. 26, S. 94.

27. Terasaki: Beiträge zur Frage der Metrorrhagien. Ref. Berichte über die ges. Gyn. u. Geb. Bd. 14, S. 832.

28. Tietze, K.: a) Die Follikelpersistenz mit glandulärer Hyperplasie des Endometriums in vergleichend pathologischer, experimenteller und genetischer Beziehung. Ztschr. f. Gyn. u. Geb. 1934, Bd. 108, S. 79.

b) Die Follikelpersistenz mit glandulärer Hyperplasie des Endometriums in klinischer und anatomischer Beziehung. Arch. f. Gyn. 1934, Bd. 155, S. 525.

29. Zondek: Polyhormonale Krankheitsbilder. Ztbl. f. Gyn. 1930, Bd. 54, S. 1.

Lebenslauf.

Als Sohn des Kaufmanns Georg Boll wurde ich am 10. Dezember 1905 in Meppen (Ems) geboren. Nach Absolvierung des dortigen humanistischen Gymnasiums war ich von Ostern 1927 bis Ostern 1928 als Kaufmann im Geschäft meines Vaters tätig.

Von den 11 Semestern meines medizinischen Studiums verbrachte ich 3 in Heidelberg, 2 in Rostock, 1 in Innsbruck, 1 in München und 4 in Münster (Westf.). Zwischen dem 8. und 9. Semester mußte ich mein Studium krankheitshalber für ½ Jahr unterbrechen. Das Physikum bestand ich im September 1930 in Rostock und das medizinische Staatsexamen im Juni 1934 in Münster (Westf.).